PROTESI MITRALICHE PER VIA PERCUTANEA: UPDATE 2019

B. Bellini, A. Colombo

Sezione di Cardiologia Interventistica,
Istituto Scientifico San Raffaele, Milano.

Abstract

Negli ultimi anni si è assistito ad un passo in avanti nel trattamento dei pazienti affetti da insufficienza mitralica severa ad alto rischio operatorio o ritenuti inoperabili, grazie allo sviluppo di protesi valvolari mitraliche percutanee in alternativa alle tecniche di riparazione mitralica transcatetere.

La sostituzione valvolare mitralica percutanea offre diversi vantaggi rispetto alle tecniche riparative, quali il trattamento di differenti anatomie mitraliche, anche complesse, e la possibilità di un'abolizione completa del rigurgito mitralico. Lo sviluppo di tali protesi è stato un processo lungo ed è tutt'ora in continuo divenire. L'accesso transapicale è stato preferito nelle fasi iniziali. L'approccio transettale che è già stato implementato in alcuni pazienti rappresenta la vera via di sviluppo di questa metodica transcatetere.

Sono già state realizzate innumerevoli valvole, ognuna delle quali sfrutta un meccanismo differente per garantire un adeguato ancoraggio e ottenere assenza di rigurgito. La mortalità acuta di questo tipo di intervento, sebbene in riduzione rispetto agli studi preliminari, resta comunque alta, non solo perché tali tecnologie sono in fase iniziale, ma anche per l'elevatissimo profilo di rischio dei pazienti trattati. È auspicabile, tuttavia, che nel prossimo futuro, lo sviluppo tecnologico e una più accurata selezione dei pazienti, possa consentire il miglioramento di tali risultati.

L'insufficienza valvolare mitralica è la seconda più comune valvulopatia riscontrata nella popolazione adulta. La cardiochirurgia tradizionale rappresenta ancora oggi il trattamento ideale dei pazienti con insufficienza mitralica severa. Tuttavia, fino al 50% dei pazienti con rigurgito mitralico severo non viene operato perché considerato a rischio chirurgico troppo elevato a causa di

età avanzata, disfunzione ventricolare sinistra e comorbilità [1]. Bisogna tenere presente che molti di questi pazienti presentano un'insufficienza mitralica severa di tipo funzionale, condizione in cui, a differenza della forma primitiva, nessuna tecnica chirurgica ad oggi ha avuto un impatto positivo sulla sopravvivenza [2].

Negli ultimi anni sono emersi molti strumenti per il trattamento dell'insufficienza mitralica per via percutanea. Tali dispositivi mirano a riparare la valvola mitralica agendo sui lembi, sull'annulus, sulle corde (impianto percutaneo di neo corde), o sul ventricolo (sistemi di rimodellamento percutaneo del ventricolo sinistro). Ad oggi, il sistema MitraClip, basato sul principio riparativo "edge-to-edge" o tecnica di Alfieri, rappresenta il trattamento mitralico transcatetere più utilizzato al mondo, con più di 55.000 pazienti trattati.

I sistemi di riparazione mitralica transcatetere hanno, tuttavia, degli importanti limiti, tra cui la ridotta efficacia in termini di durata a lungo termine [3] e la scarsa applicabilità in caso di condizioni anatomiche non favorevoli [4], quali la presenza di lesioni particolarmente complesse, l'avanzato rimaneggiamento dei lembi valvolari o l'eccessivo rimodellamento ventricolare. Non trascurabile è il fatto che tali metodiche non sono di facile esecuzione, con una modesta riproducibilità. L'impianto di protesi valvolari per via percutanea potrebbe consentire di superare tali limiti. Il primo impianto di valvola mitralica transcatetere è stato effettuato nel 2012 [5] e da allora il numero di casi ha visto una lenta ma costante crescita.

Selezione dei pazienti

Ad oggi, l'impianto percutaneo di protesi valvolari mitraliche è riservato a pazienti con valvulopatia mitralica severa sintomatici nonostante terapia medica ottimale, in assenza di altre opzioni terapeutiche e con determinate caratteristiche anatomiche.

Dal punto di visto clinico, i pazienti selezionati sono ad elevatissimo rischio operatorio o ritenuti inoperabili. Molte di queste valvole sono state inizialmente impiantate in regime di "uso compassionevole".

Dal punto di vista anatomico, la selezione dei pazienti richiede meticolosi studi di tomografia computerizzata [6]. Le principali caratteristiche che vengono valutate sono: la morfologia e le dimensioni dell'annulus mitralico, la posizione e l'estensione delle calcificazioni dell'anello mitralico, l'anatomia della zona di impianto (l'area in cui viene rilasciata la protesi mitralica), l'apparato sottovalvolare mitralico (posizione e numero dei muscoli papillari), le dimensioni e la forma del ventricolo e dell'atrio sinistro, l'angolo mitro-aortico (per valutare il rischio di ostruzione del tratto di efflusso ventricolare sinistro, [LVOT]), i rapporti con le strutture limitrofe (arteria circonflessa, seno coronarico) e il tipo di accesso (transapicale, transfemorale). Viene inoltre abitualmente effettuata una simulazione della procedura, per prevedere il risultato finale e le possibili complicanze.

Valvole con esperienze in ambito clinico

Negli ultimi anni sono state sviluppate numerose valvole mitraliche im-

piantabili per via transcatetere. Alcune di esse sono ancora in fase pre-clinica, altre invece sono in fase di studio nell'uomo.

A prescindere dal tipo di valvola utilizzato, tutte le procedure sono eseguite sotto guida fluoroscopica ed ecocardiografica transesofagea. Generalmente, l'impianto prevede l'espansione di uno stent attraverso la valvola nativa, l'ancoraggio alla valvola nativa ed il rilascio. Tutte le valvole disponibili sono auto-espandibili e recuperabili fino a determinati passaggi della procedura.

Tra le valvole più importanti che hanno già riportato un'esperienza clinica, ricordiamo:

- Edwards CardiAQ (figura 1A): la prima valvola mitralica percutanea impiantata nell'uomo. Presenta un duplice meccanismo di ancoraggio, ai lembi e all'apparato sottovalvolare ed è impiantabile sia per via transapicale che per via transfemorale [7]. Ad oggi, per via transfemorale sono già stati trattati 12 pazienti, con risultati incoraggianti (tab. I).
- Medtronic Intrepid (figura 1B): questa valvola ha due stent, uno esterno che àncora l'apparato all'annulus ed al suo interno è allocata la valvola. Tale valvola è impiantabile unicamente per via transapicale, ma è in via di sviluppo la versione posizionabile per via transettale. Ad oggi, sono stati eseguiti circa 50 casi, con un elevato tasso di successo procedurale (96%) e un'accettabile sopravvivenza a 30 giorni (86%) [8]. Lo studio randomizzato APOLLO (NCT03242642), attualmente in corso, valuterà la sicurezza e l'efficacia di questa valvola in pazienti con insufficienza mitralica severa (sia funzionale che degenerativa) ad alto rischio operatorio, rispetto all'intervento chirurgico tradizionale di sostituzione valvolare mitralica.
- Abbott Tendyne (figura 1C): anch'essa è impiantabile solo per via transapicale [9]. È costituita da un doppio frame in nitinolo e da un cavo trans-ventricolare che àncora la valvola all'apice del ventricolo. Finora sono stati eseguiti più di 100 casi, con ottimi risultati in termini di sicurezza (6% di mortalità a 30 giorni). Anche per questa valvola è in corso un trial randomizzato di confronto con la chirurgia (SUMMIT).
- Neovasc Tiara (figura 1D): la particolarità di questa valvola è la caratteristica forma a "D", che si conforma alla fisiologica anatomia mitralica [10]. È attualmente impiantabile solo per via transapicale.

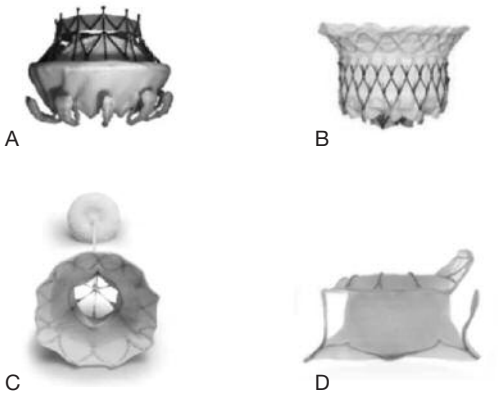

Fig. 1. Principali valvole mitraliche percutanee.

Tabella I - Risultati acuti e a 30 giorni delle principali protesi mitraliche transcatetere.

	CardiAQ (transettale)	*Intrepid*	*Tendyne*	*Tiara*
Numero pazienti	12	50	100	58
Successo procedurale	75%	96%	97%	95%
Mortalità	17%	14%	6%	10.3%

*Dati riformattati (PCR London Valve Meeting, Settembre 2018, Londra, UK).

- Caisson: è costituita da un'àncora che ha tre anelli di ancoraggio atriale, quattro piedi di ancoraggio sotto-anulare e dalla valvola vera e propria che ha una particolare forma a D. Finora sono stati impiantati con successo 17 pazienti.
- HighLife: si basa sul principio della "valve-in-ring" (valvola in anello). L'impianto consta di due passaggi: il primo consiste nel circondare i lembi mitralici a livello sotto-valvolare con una guida su cui viene fatto passare un anello che viene chiuso su se stesso; il secondo passaggio consiste nell'impianto della valvola al suo interno. Può essere impiantata sia per via transapicale che per via transettale. Ad oggi, sono stati trattati 15 pazienti.
- Cardiovalve: questa valvola ha un design molto simile alle valvole chirurgiche. È impiantabile per via transettale (introduttore 28 F). Ad oggi, sono stati trattati 5 pazienti, con risultati promettenti (assenza di rigurgito, bassi gradienti, bassi tempi procedurali). Attualmente è in corso lo studio pilota di fattibilità (AHEAD), che recluterà 30 pazienti.
- Edwards Sapien M3: rappresenta un adattamento della valvola Sapien 3, utilizzata per il trattamento percutaneo della stenosi valvolare aortica. È una valvola impiantabile per via transettale, costituita da un dispositivo che viene ancorato all'anello valvolare, al cui interno viene rilasciata la valvola. Finora sono stati effettuati 10 casi, con risultati incoraggianti (nessun paziente deceduto a 30 giorni).

Valvole in fase pre-clinica

- Accufit: una volta che si espande dentro l'anello mitralico, la Accufit si accorcia, plicando e intrappolando tra apposite strutture ventricolari e atriali, i lembi mitralici, massimizzando l'ancoraggio e minimizzando l'insufficienza valvolare ed il rischio di ostruzione del tratto di efflusso del ventricolo sinistro.
- Saturn: consta di due elementi, una struttura anulare, a contatto con l'annulus mitralico, e di una valvola centrale. L'approccio transapicale è stato già validato in modelli animali, mentre è tuttora in fase di sviluppo la versione transettale.
- Cephea: ha una struttura auto-espandibile a doppio disco, di tipo modulare, che consente l'adattamento della valvola ad anatomie mitraliche diverse. I primi impianti sull'uomo sono attesi per la fine del 2018.

Risultati preliminari

Nonostante gli innumerevoli vantaggi forniti da una protesi mitralica, non possiamo non considerare alcuni problemi: 1) l'ingombro atriale può favorire la trombosi della valvola, 2) in pazienti con un angolo mitro-aortico sfavorevole o con spiccata ipertrofia del setto interventricolare, si può verificare un'ostruzione del tratto d'efflusso ventricolare sinistro. Soprattutto nelle esperienze iniziali, si sono anche avuti problemi di ancoraggio della valvola, con conseguente instabilità.

È auspicabile, tuttavia, che queste complicanze vadano in futuro a scemare grazie allo sviluppo tecnologico e ad una migliore selezione dei pazienti.

Anche in termini di mortalità, si è avuto un netto miglioramento, passando da tassi che raggiungevano il 50% negli studi preliminari, ad una mortalità oscillante tra il 6 e il 17% nelle esperienze più recenti.

Aspetti peculiari della sostituzione mitralica percutanea

La sostituzione valvolare mitralica per via percutanea presenta alcune intrinseche difficoltà.

In prima istanza, l'anello mitralico non è abitualmente calcifico e ha una forma a D, caratteristiche che rendono più problematico l'ancoraggio della valvola. Inoltre, a differenza dell'impianto transcatetere di valvola aortica, che si giova delle calcificazioni valvolari aortiche, nella sostituzione percutanea mitralica la presenza di una quota di calcio eccessiva rende non solo più difficoltosa la visualizzazione ecografica, ma può anche compromettere un adeguato ancoraggio della valvola, condizionando insufficienza valvolare residua. Le soluzioni sviluppate al fine di offrire un adeguato ancoraggio delle protesi mitraliche percutanee sono molteplici, dalla presenza di àncore ventricolari applicate ai lembi valvolari nativi, all'impianto di un anello o di un sistema di ancoraggio al cui interno viene rilasciata la valvola.

Per quanto riguarda l'accesso, ad oggi l'approccio transapicale, sebbene possa essere correlato ad un maggiore rischio di sanguinamento e di danno del muscolo cardiaco rispetto a quello transettale, è ancora quello più utilizzato. Ciò è dovuto in parte alla possibilità di stabilire una maggiore coassialità con l'anello mitralico e alla possibilità di utilizzare introduttori di grosse dimensioni necessari per l'impianto di una valvola molto più grande rispetto all'aortica. Nell'ultimo anno sono cresciuti sempre di più i casi eseguiti per via transettale, con risultati incoraggianti, per cui si può ipotizzare che con il miglioramento della tecnologia (valvole di dimensioni più piccole e con un profilo migliore, cateteri maggiormente manovrabili) tale approccio possa diventare quello di scelta nel prossimo futuro.

Riparazione verso sostituzione

La sostituzione valvolare mitralica percutanea offre indubbiamente alcuni vantaggi rispetto alle tecniche di riparazione.

In linea teorica essa:

- è più versatile, consentendo di trattare anche anatomie più complesse;

- è più efficiente, consentendo nella maggior parte dei casi un'abolizione completa del rigurgito mitralico;
- è tecnicamente meno complessa, maggiormente riproducibile e più veloce;
- non preclude una procedura futura di valve-in-valve in caso di degenerazione della protesi.

Tuttavia:

- ha un rischio di ricorrenza del rigurgito mitralico per distacco meccanico ed endocardite;
- ha un rischio trombo-embolico più alto;
- potrebbe avere un impatto negativo sulla funzione sistolica del ventricolo sinistro, soprattutto in pazienti con estrema disfunzione ventricolare al basale.

Ad oggi, comunque, non sono disponibili dati di confronto diretto tra le tecniche di riparazione transcatetere e la sostituzione valvolare mitralica percutanea, per cui il dibattito su quale sia la strategia migliore resta aperto [11].

Conclusioni

Negli ultimi anni, accanto alle tecniche di riparazione transcatetere, si è assistito ad un significativo sviluppo nel campo dell'impianto percutaneo di protesi valvolari mitraliche. I risultati finora disponibili sono promettenti in termini di fattibilità della procedura e di efficacia a breve termine (abolizione del rigurgito mitralico, bassi gradienti), ma la mortalità di tale tipo di intervento, con alcune valvole impiantate per via transettale, rimane ancora alta anche per l'estremo profilo di rischio dei pazienti trattati.

Nel prossimo futuro, con lo sviluppo tecnologico e una più adeguata selezione dei pazienti, è auspicabile un miglioramento di tali risultati. Dobbiamo tenere presente che, in questo momento, l'applicabilità clinica di tali procedure rimane limitata e prevalgono i sistemi di riparazione transcatetere.

BIBLIOGRAFIA

1) *Mirabel M, Iung B, Baron G, et al*. What are the characteristics of patients with severe, symptomatic, mitral regurgitation who are denied surgery? Eur Heart J 2007; 28:1358-65
2) *Nishimura RA, Vahanian A, Eleid MF, Mack MJ*. Mitral valve disease-current management and future challenges. Lancet 2016; 387:1324-34
3) *Maisano F, Franzen O, Baldus S, et al*. Percutaneous Mitral Valve Interventions in the Real World: Early and 1-Year Results From the ACCESS-EU, A Prospective, Multicenter, Nonrandomized Post-Approval Study of the MitraClip Therapy in Europe. J Am Coll Cardiol 2013; 62:1052-61
4) *Grayburn PA, Roberts BJ, Aston S, et al*. Mechanism and severity of mitral regurgitation by transesophageal echocardiography in patients referred for percutaneous valve repair. Am J Cardiol 2011; 108:882-887
5) *Sondergaard L, De Backer O, Franzen OW, et al*. First-in-Human Case of Transfemoral CardiAQ Mitral Valve Implantation. Circ Cardiovasc Interv 2015; July (Epub ahead of print)
6) *Naoum C, Leipsic J, Cheung A, et al*. Mitral Annular Dimensions and Geometry in Patients With Functional Mitral Regurgitation and Mitral Valve Prolapse: Im-

plications for Transcatheter Mitral Valve Implantation. JACC Cardiovascular imaging 2016; 9:269-280
7) *Ussia GP, Quadri A, Cammalleri V, et al*. Percutaneous transfemoral-transseptal implantation of a second-generation CardiAQ mitral valve bioprosthesis: first procedure description and 30-day follow-up. Eurointervention 2016; 11:1126-31
8) *Bapat V, Rajagopal V, Meduri C, et al*. Early experience with new transcatheter mitral valve replacement. J Am Coll Cardiol 2018; 71:12-21
9) *Muller DWM, Farivar RS, Bae R, et al*. Transcatheter mitral valve replacement for patients with symptomatic mitral regurgitation: a global feasibility trial. J Am Coll Cardiol 2017; 69 (4):381-391
10) *Verheye S, Cheung A, Leon M, Banai S*. The Tiara transcatheter mitral valve implantation system. Eurointervention 2015; 11:W71-72
11) *Maisano F, Alfieri O, Banai S, et al*. The future of transcatheter mitral valve interventions: competitive or complementary role of repair vs. replacement? Eur Heart J 2015; 36:1651-59